

AAD ANNUAL MEETING

# AEDV highlights

SAN DIEGO   
8-12 MARZO



#AEDVENAAD2024



ACADEMIA ESPAÑOLA  
DE DERMATOLOGÍA  
Y VENEREOLOGÍA



AAD ANNUAL MEETING

**AEDV**  
*highlights*

**SAN DIEGO**   
8-12 MARZO



# LASER Y ESTÉTICA





ACADEMIA ESPAÑOLA  
DE DERMATOLOGÍA  
Y VENEREOLÓGIA

AAD ANNUAL MEETING  
**highlights**  
**AEDV**

SAN DIEGO  
8-12 MARZO

# 2ª entrega LASER Y ESTÉTICA

Rubén Del Río

Clínica privada y Hospital Esperit Sant. Barcelona

[rdelriogil@gmail.com](mailto:rdelriogil@gmail.com)





ACADEMIA ESPAÑOLA  
DE DERMATOLOGÍA  
Y VENEREOLOGÍA

AAD ANNUAL MEETING  
**AEDV**  
*highlights*

SAN DIEGO   
8-12 MARZO



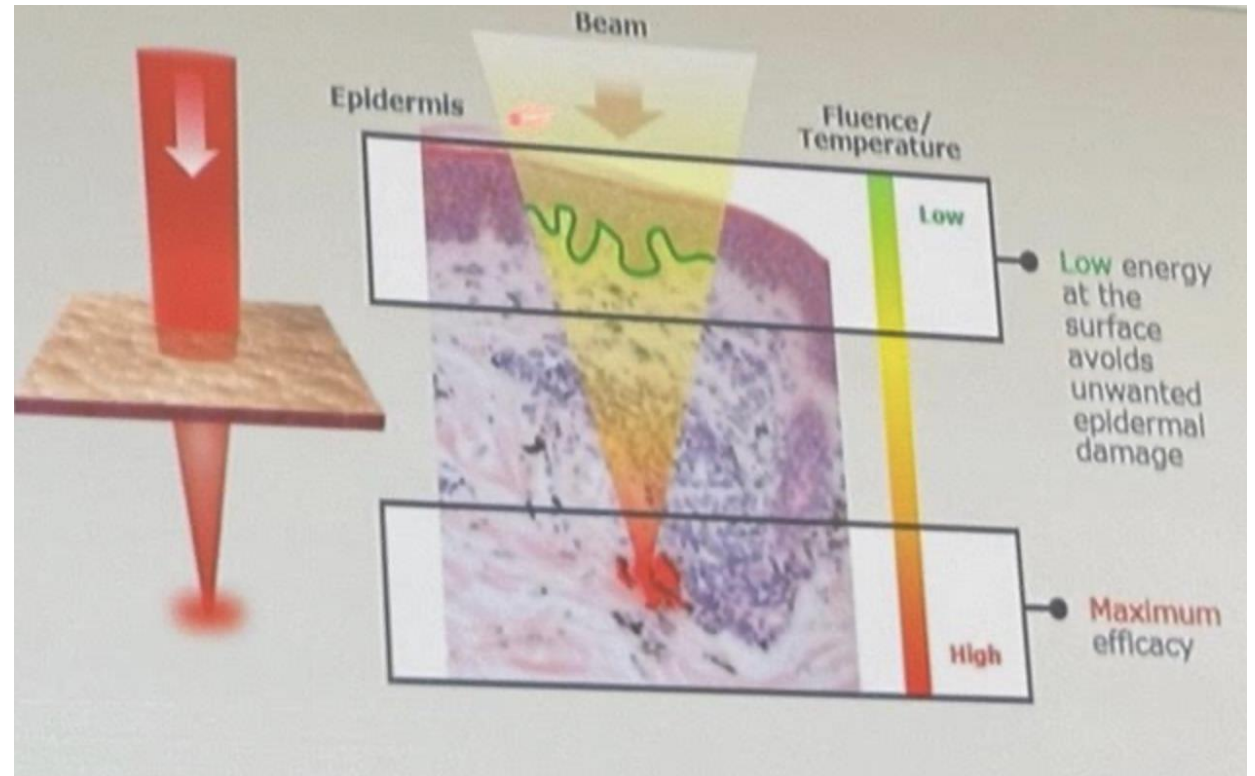
**NO TENGO CONFLICTOS  
DE INTERÉS**





# LASER: TECNOLOGIA FOCAL

- Tecnología de punto focal
- Haz cónico que atraviesa epidermis sin dañarla
- Punto focal en dermis hasta 1.5 mm
- Menos dolor y periodo de recuperación
- Todos los fototipos



# LASER Y CICATRICES

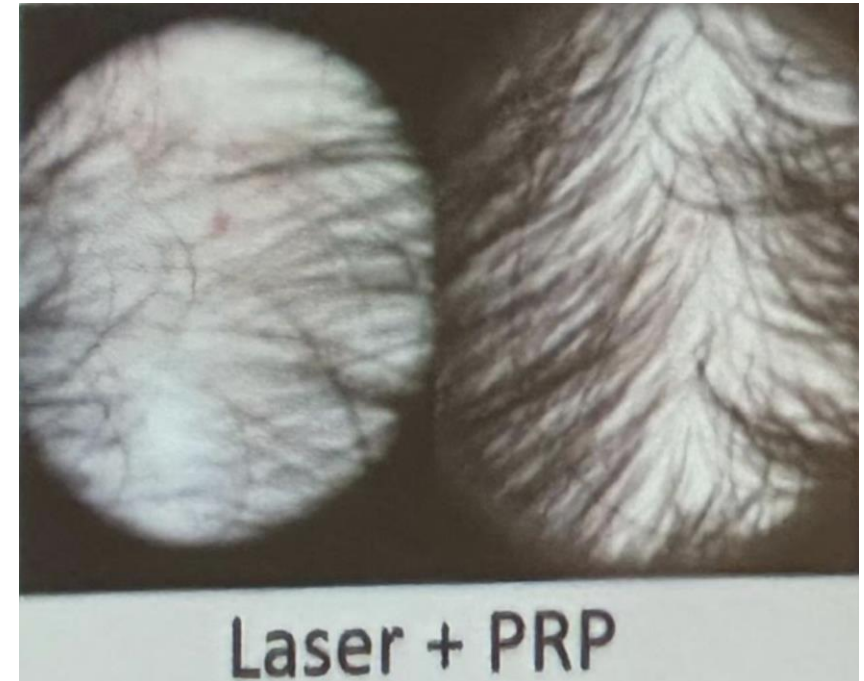
AAD ANNUAL MEETING  
**highlights**  
**AEDV**

SAN DIEGO  
8-12 MARZO

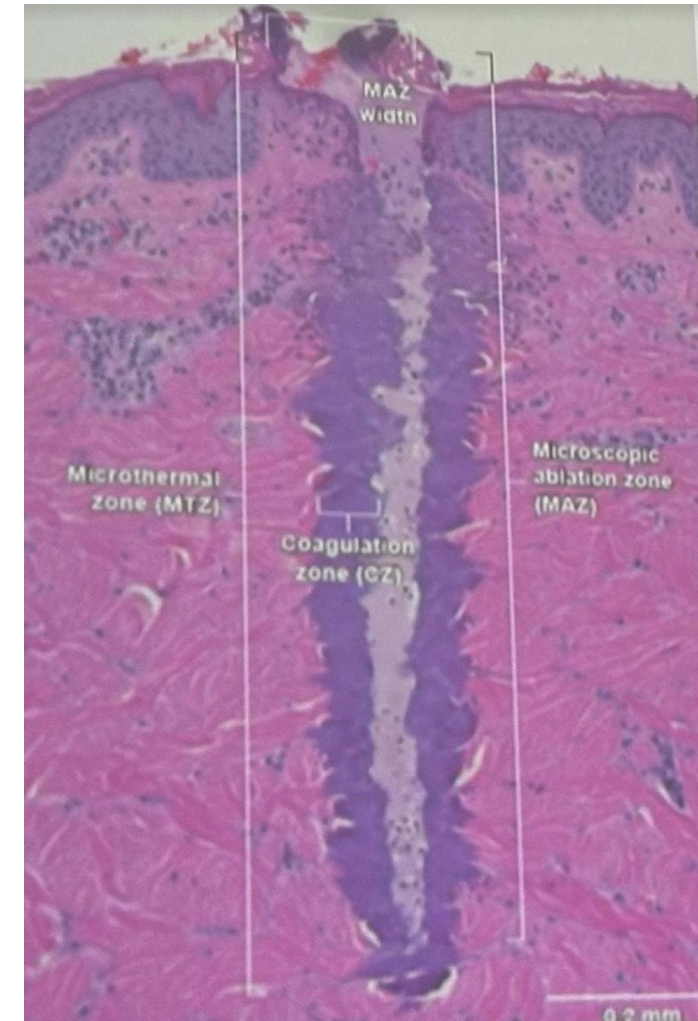
- Eritematosas
- Pigmentadas
- Atróficas
- Hipertróficas
- Por quemaduras
- Queloideas
- Rol del LADD
- Combinaciones con crioterapia, RF fraccionada, cirugía, Z-plastia, punch, subcisión, TCA CROSS, bioestimuladores.

# LASER EN ALOPECIAS

- Opciones: Ablativos fraccionados CO2/Er. No ablativos fraccionados 1550/1540/1927 nm, erbio 2940 modo pulso largo o smooth
- Mecanismo de acción: via señalización de Wn/B-catenina q se expresa en la papila dérmica , angiogénesis, aumento de HSP, citoquinas y factores de crecimiento
- En combinación siempre es mejor que el láser solo.
- LADD



- Evidencia Ia:
- Q Actínicas, Ca escamoso in situ, cicatrices, melasma
- Evidencia Ib:
- Queilitis actínica, fotoenvejecimiento, alopecia areata, vitíligo, onicomicosis, AGA, esclerodermia, psoriasis, anestésicos
- Evidencia II-III (casos clínicos, ensayos):
- Vacunas, hemangioma infantil, LCCT, hiperhidrosis palmar y léntigo maligno

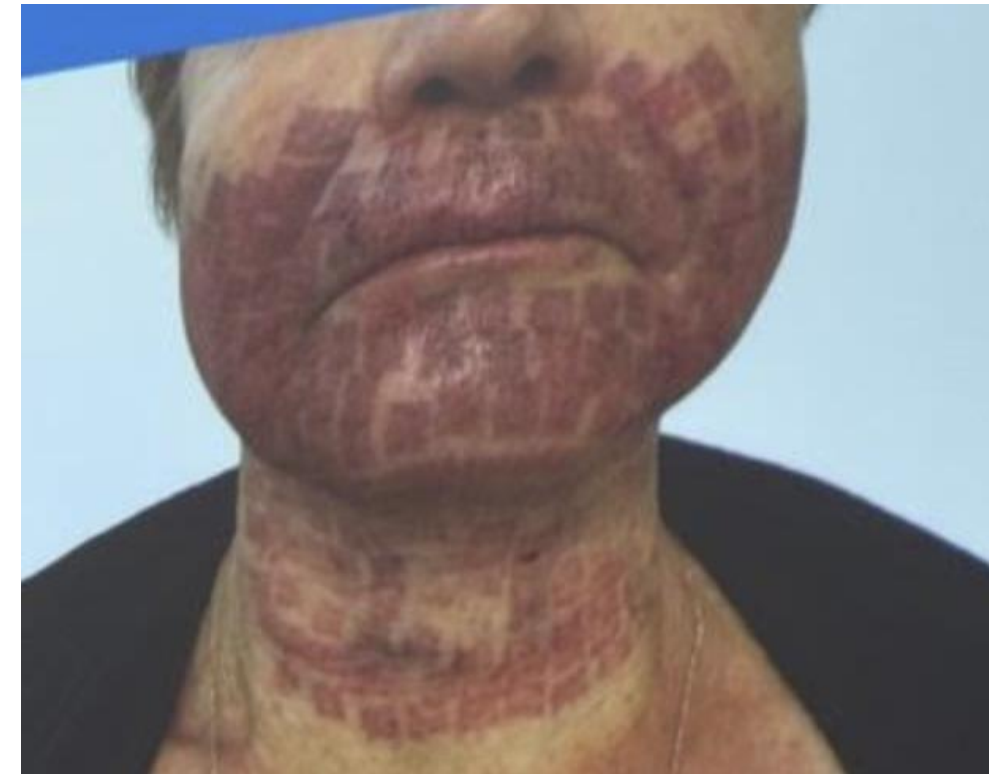
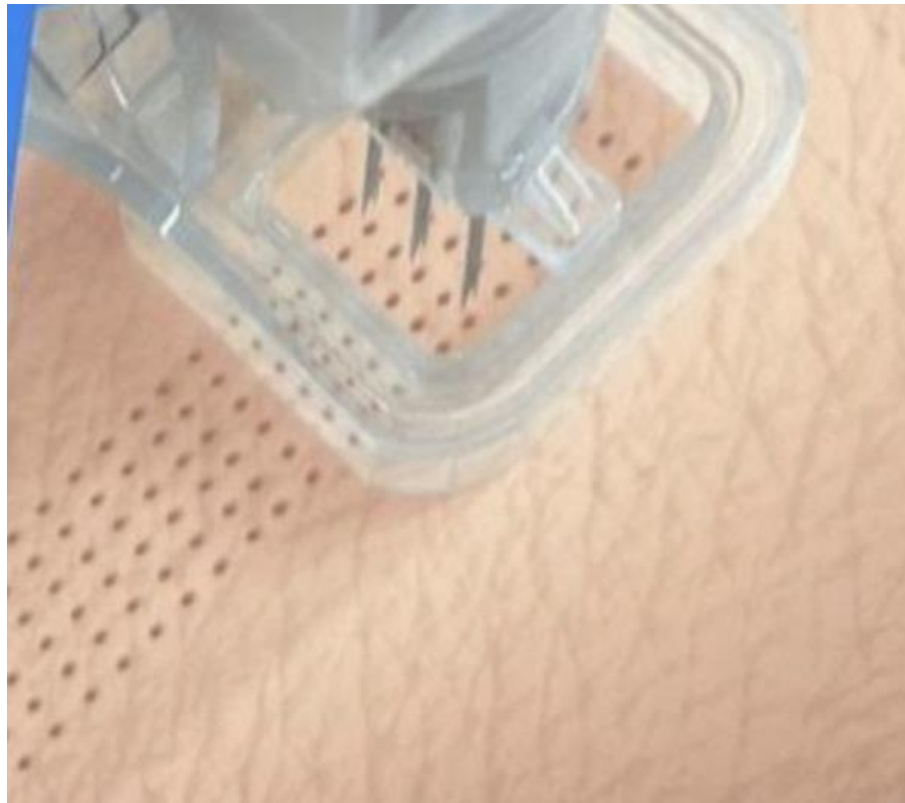


# MICROCORING

AAD ANNUAL MEETING  
**highlights**  
**AEDV**

**SAN DIEGO**  
8-12 MARZO

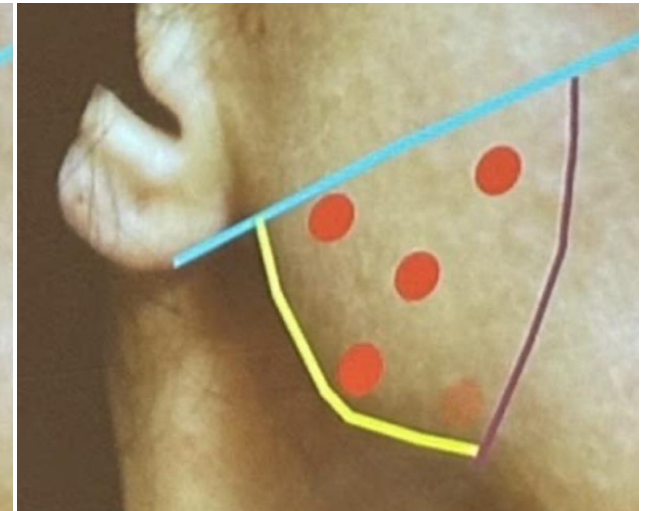
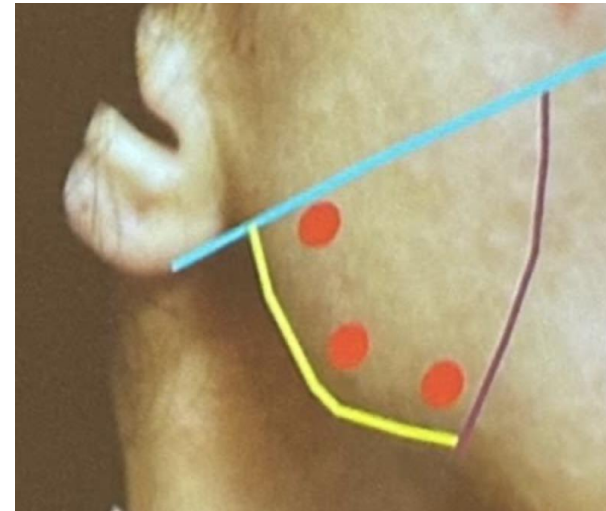
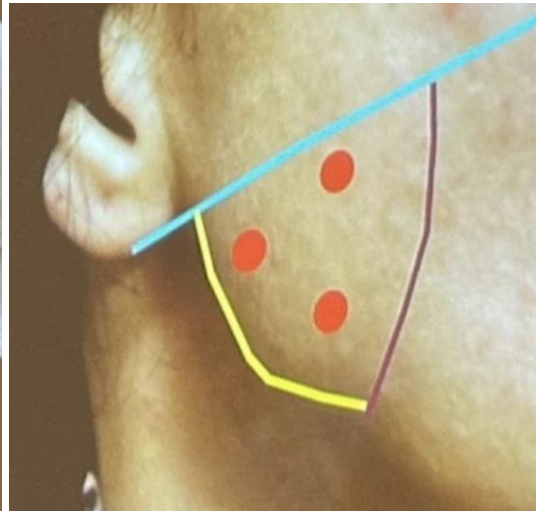
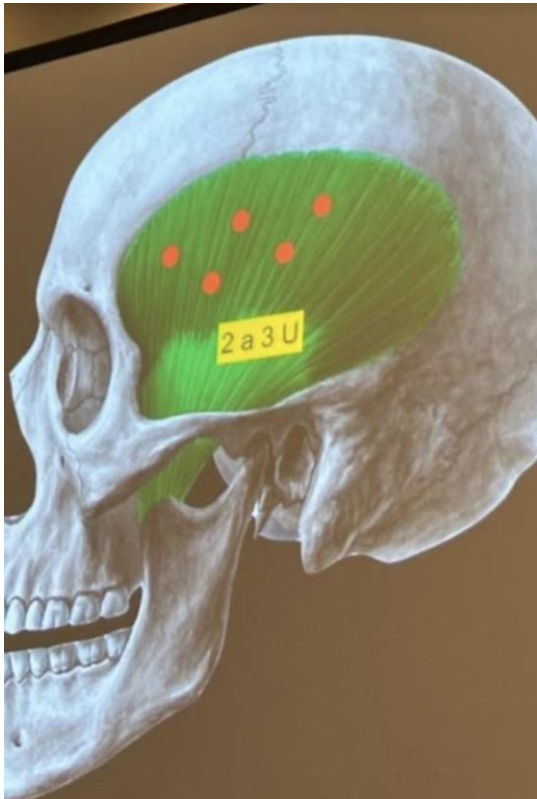


- Peeling profundo (fenol) vs MicroCoring
- Aspirar o no en inyectables.
- Exosomas ¿realmente funcionan?
- Hidroxiapatita cálcica hiperdiluida vs filler híbrido AH/CaHa



# TOXINA BOTULINICA

- Braz: patrones en diferentes áreas complejas, como los ms q intervienen en la masticación: masetero, temporal, pterigoide medial y lateral y los distintas formas de pinchar el masetero.



# NUEVAS TOXINAS BOTULINICAS

AAD ANNUAL MEETING  
**highlights**  
**AEDV**

SAN DIEGO  
8-12 MARZO

- LETIBOTULINUM: eficacia no inferior a Ona
- RELABOTULINUM A: Líquida, preparada para su uso (“ready to use”)
- NIVOBOTULINUM: Líquida
- Neurotoxin tipo E: inicio más rápido, Corta duración. Otros usos: post-IQ, acné, rosácea
- Nueva ABOBOTULINUM A iraní.
- TB tipo A encapsulada en nanopartículas poliméricas: mayor duración
- TB tópicas en gel, loción, crema, nanoemulsión.
- Nuevas formulaciones para dianas no musculares y nuevas indicaciones: Acné, rosácea, flushing, textura y calidad cutánea, Raynaud, cicatrices, psoriasis, dolor, artritis, alopecias, pelo cano.



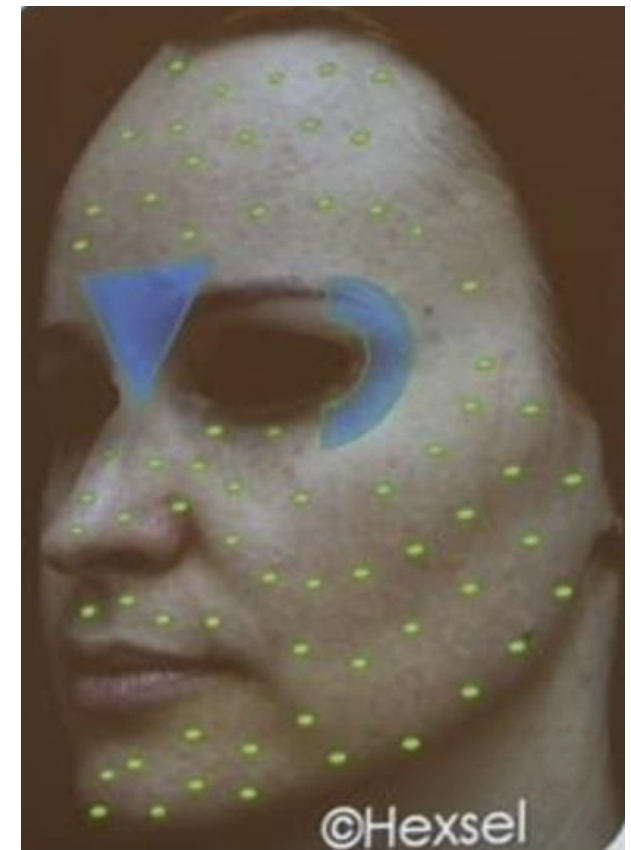
- **Jean Carruthers**: Antídotos de los neuromoduladores
- EA en estética más frecuentes: ptosis párpados/cejas, malalineamiento labios, disfagia
- ReViVox: agente de rescate anticolinesterasa: recupera en menos de 5 minutos la función contráctil. En ensayos de demuestra una recuperación del 90%.

# MICRODOSIS DE TOXINA BOTULINICA



SAN DIEGO  
8-12 MARZO

- **Hexsel:** Microdosis de toxina botulínica (Microbotox o mesobotox). Consensus para unificar criterios. Fracciones de 1U hiperdiluida (reliduida añadiendo 3 partes de SF) y superficial.
- 10-20U en 1/3 sup,
- 10-20U en 1/3 medio y
- no consensus en 1/3 inf (se recomiendan 5U).
- Si se trata full face un máximo de 25-30U.
- Mejora la calidad de la piel:
- eritema, flushing, telangiectasias, piel grasa, acné, poro abierto, arrugas finas e hiperhidrosis facial.
- 0.01 ml a 0.005 ml con 1.5 a 2 cm de distancia entre puntos.





# PEELINGS

- **Aplicadores**: Pincel para AG
- Algodón para AS y retín
- Espátula para peelings profundos
- **Melasma** y etiopatogenia (fotoenvejecimiento):
- AG/AR si menos periodo de recuperación
- Jessner/Resorcinol si se acepta downtime largo.
- valorar fenol en casos severos
- **Hiperpigmentación post-inflamatoria (HPI)**: tratar lo antes posible, aplicar clobetasol desde el 1º día postpeeling, respetar 15 días después del peeling para iniciar la terapia domiciliaria (Kligman...), evitar procedimientos locales, aplicar global.
- **Fenol-Croton oil** es el “gold standard” en envejecimiento severo. Hetter modificó los % de croton con menos riesgo de toxicidad. Se realizan por unidades cosméticas.

## Excess Consumption: Beware the Four “S”s
















- **Sugar**<sup>1</sup>
  - Obesity
  - Glycemic Index
  - Glycation
- **Salt**<sup>2-4</sup>
  - Water balance
  - In animals, high dietary salt intake was associated with increased dermal pro-inflammatory status<sup>2</sup>
  - Age-dependent increase skin stored sodium<sup>3</sup>
  - Female patients with refractory hypertension had elevated amounts of stored sodium<sup>3</sup>
  - Changes in local skin immunity?<sup>3</sup> Acne?<sup>4</sup>
- **Stimulants**<sup>5-7</sup>
  - Dehydration
  - Caffeine may protect from oxidative stress; UV protection<sup>5,6</sup>
  - Reduces collagen synthesis in human cultured skin fibroblasts<sup>7</sup>
  - Rosacea, facial flushing
- **Spirits**<sup>8</sup>
  - Aged appearance , pellagra, psoriasis , inflammation
  - Wine/beer –antioxidants

1. Schouli MH, et al. *Sci Rep.* 2020;10(1):22194. 2. Pajtók C, et al. *PLoS One.* 2021;16(11):e0258502. 3. Agócs R, et al. *Pediatr Nephrol.* 2020;35(9):1777-1785. 4. El Darouti MA et al. *J Cosmet Dermatol.* 2016;15(2):145-149. 5. Li YF, et al. *Theranostics.* 2018;8(20):5713-5730. Published 2018 Nov 10. doi:10.7150/thno.26776 6. Eun Lee K et al. *J Enzyme Inhib Med Chem.* 2019;34(1):927-936. 7. Donejko M, et al. *Drug Des Devel Ther.* 2014;8:1923-1928. 8. Bruno MC, et al. *An Bras Dermatol.* 2012;88(2):268-275.



# ROL DE LA NUTRICION EN LA PIEL SANA

## Plant-Based Foods for Skin Health

Fruits & Vegetables				Nuts & Legumes	Polyphenolic-rich beverages	
<b>Grape</b> Extract  Proanthocyanins ↑ hydration ↑ brightness ↓ hyper-pigmentation	<b>Mango</b> Whole  β-carotene, Vit C, flavonoids, mangiferin ↓ wrinkles	<b>Melon</b> Extract  Vit C, β-carotene ↓ sunburn ↓ erythema	<b>Tomato</b> Paste or Extract  Lycopene ↑ collagen ↓ erythema	<b>Almond</b> Whole  α-tocopherol, unsaturated fatty acids ↓ wrinkles ↓ hyper-pigmentation	<b>Green tea</b> Extract  Catechins ↑ hydration ↑ elasticity ↑ density ↓ roughness ↓ erythema	<b>Cocoa</b> Beverage  Cocoa flavanols, catechins ↑ blood flow ↑ hydration ↑ density ↑ elasticity ↓ sunburn ↓ roughness ↓ wrinkles ↓ erythema
<b>Orange</b> Extract  Vit C, flavonoids ↓ erythema ↓ hyper-pigmentation	<b>Passion fruit</b> Extract  Piceatannol ↑ hydration	<b>Pomegranate</b> Juice  Punicalagin, ellagic acid ↓ sunburn	<b>Kale</b> Extract  Carotenoids ↑ collagen ↑ elastin	<b>Soybean</b> Extract  Isoflavones ↑ elasticity ↑ hydration ↓ wrinkles	<b>Coffee</b> Extract  Coffee polyphenols ↑ blood flow ↑ hydration ↓ scaliness	



AAD ANNUAL MEETING

# AEDV highlights

SAN DIEGO   
8-12 MARZO



La Academia Española de Dermatología y Venereología expresa su agradecimiento al patrocinador UCB, por su especial apoyo y contribución con la actividad formativa Highlights 2024.



AAD ANNUAL MEETING

# AEDV highlights AEDV

SAN DIEGO ●  
8-12 MARZO  
~~~~~



ACADEMIA ESPAÑOLA  
DE DERMATOLOGÍA  
Y VENEREOLOGÍA

# GRACIAS